Wesen und Behandlung der Dupuytren'schen Kontractur.

Inaugural-Dissertation

zur

Erlangung der Doktorwürde

in der gesamten Medizin

verfasst und einer

Hohen medizinischen Fakultät

der

Kgl. Bayer. Ludwig-Maximilians-Universität zu München

vorgelegt von

Walter Kemmer

aus

Bingen.

ACAD. LUGD. BAT. BIBL.

Würzburg.
Buchdruckerei Franz Staudenraus
1913.

Gedruckt mit Genehmigung der medizinischen Fakultät der Universität München.

Referent: Exzellenz Geheimrat Prof. Dr. v. Angerer

Meinen lieben Eltern

in Dankbarkeit gewidmet.

Wohl wenige Probleme der medizinischen Wissenschaft wurden so heiss umstritten ohne eine endgültige Lösung gefunden zu haben, wie gerade die Dupuytren'sche Kontraktur. Es gibt nur wenige Erkrankungen, die so langsam und unmerklich beginnend das Allgemeinbefinden des Patienten fast nicht beeinflussen, die aber trotzdem zufolge ihrer anatomischen Lokalisation von so einschneidender Bedeutung für den Träger des Leidens sind. Im besten Mannesalter sind diese Leute gezwungen ihre Arbeit aufzugeben, um als Halbinvalide ihren Mitbürgern zur Last zu fallen. Dadurch erhält diese Erkrankung auch eine sozial-wirtschaftliche Bedeutung, wie aus einem weiter unten zur Besprechung kommenden Falle hervorgeht.

Lange bevor Dupuytren seine für die heutige Forschung grundlegende Arbeit veröffentlichte, war die Affektion bekannt. Felix Platter erwähnt sie bereits im Jahre 1580. Er weiss jedoch nichts anderes darüber zu sagen, als dass die Erkrankung etwas ganz merkwürdiges sei. Der Wahrheit nahe kam schon Astley Cooper, wie aus seinen Veröffentlichungen und mehr noch aus der von ihm angewandten Therapie hervorgeht. Der erste jedoch, der das Verdienst hatte, die Grundursache der Finger-

beugung richtig erkannt zu haben war Dupuytren. An dem ihm zugänglichen Leichenmaterial machte er seine Studien und erklärte, dass die Beugung der Finger bedingt sei durch Veränderungen an der Palmaraponeurose. Hauptsächlich verändert seien die nach der ersten und zweiten Phalanx der Finger ausstrahlenden Zipfel. Die Ansicht Dupuytren's wurde zwar später verschiedentlich angegriffen. So behauptete Goyrand 1835, die Kontraktur rühre von einer Erkrankung des Unterhautzellgewebes her. Dorthin verlegt er auch die Stränge, die man in der Handfläche bei der Kontraktur vorfindet. Er nennt sie brides fibreuses de nouvelle formation. Eine Stütze fand er in Jobert, der ebenfalls die primäre Erkrankung im Zellgewebe der Haut sucht. Er gibt jedoch zu, dass diese Entzündungserscheinung auch auf die Fascie übergreife. Auch Eulenburg schloss sich anfänglich dieser Ansicht an. Er meint die Aponeurosenzipfel erstreckten sich nicht bis zur letzten Phalanx. Die bei der Kontraktur auftretenden Stränge seien jedoch bis zum letzten Fingergliede fühlbar. Späterhin erkennt er aber auch die Ansicht Dupuytren's als zu Recht bestehend an. Selbst Baum behauptet 1878 noch, dass die Beugung nur durch den Elastizitätsverlust der Cutis bedingt sei. Er versuchte seine Theorie experimentell zu erhärten, was ihm jedoch nicht in einwandfreier Weise glückte.

Dupuytren ging bei seinen Untersuchungen ganz methodisch vor. Zuerst löste er über der Palmar-

fläche die gesamte Haut ab und sah, dass sich die zuvor wellig aufgeworfene und gefältelte Haut ganz glatt ausstreichen liess. Die Beugestellung der Finger änderte sich jedoch nicht. Sie konnte also auch nicht durch Veränderungen in der Haut allein bedingt sein. Bei dem Versuche die Finger zu strecken, bemerkte er nun, dass sich die Palmaraponeurose stark anspannte und stellenweise strangartig hervorsprang. Hierauf durchtrennte er diese Stränge und die Flexion war behoben, das heisst, nicht in der Weise, dass er nun eine maximale Streckung ausführen konnte. Es ist klar, dass die Muskeln und Sehnen, welche die gebeugten Finger intendierten eine physiologische Verkürzung zeigten. Das genügte ihm jedoch nicht, um völlig orientiert zu sein über die Ursache der Beugung. Er untersuchte jetzt noch Sehnen und Sehnenscheiden, die Gelenke und ihre Bänder, aber ohne Erfolg. Sie waren alle frei von pathologischen Veränderungen. Damit kam Dupuytren zu dem Schlusse: Die Flexion der Finger wird durch die Spannung in der Palmarfascie und besonders ihrer Ausläufer nach den Phalangen der Finger hervorgerufen. Mit dieser Erkenntnis war der Forschung ein bestimmter Weg vorgezeichnet. Bald lagen auch weitere genauere Untersuchungsbefunde vor. Richer veröffentlichte 1877 einen Fall von Dupuytren'scher Kontraktur bei dem er eine ausführliche Schilderung der anatomischen Verhältnisse gibt. Von ihm erfahren wir folgendes:

Haut und Aponeurose sind innig mit einander verwachsen. Das Unterhautzellgewebe weist kein Fett mehr auf. Dieses ist geschwunden. Die Haut selbst ist noch elastisch und nicht verdickt. Dagegen ist der Aponeurosenstrang, der dem gebeugten Finger entspricht, spindelförmig verdickt. Er geht bis zur Basis des Fingers, teilt sich dort auf und strahlt in die Finger aus. Die mittlere Partie geht zur Haut des ersten Phalangen. Die seitlichen Partien vereinigen sich von den beiden ersten Phalangen mit den Sehnen und Sehnenscheiden der Extensoren und Interossei. Diese saitlichen Fasern sind die digitalen Zipfel der Palmarfascie. Zum grossen Teil sind sie jedoch wenig entwickelt. Ein dünnes Bündel geht bis zur zweiten Phalanx und breitet sich dort fächerförmig aus. Ferner findet er drei andere Bündel von hellerem Aussehen, die aber nur wenig an ihrem unteren Ende verdickt sind. Ihre Adhäsionen an die Haut sind stärker als normal. Verdickt sind aber nicht nur die Längsfasern, sondern auch die Transversalfasern. Die Verbindungen zwischen Aponeurose und Sehnenscheide in der Höhe der Metaearpalköpfchen sind stark beteiligt. Unterhalb der Aponeurose jedoch sind die Gewebe unverändert. Die Sehnen und Sehnenscheiden, sowohl wie die Gelenke funktionieren regelrecht.

Auf die innige Verwachsung von Haut und Aponeurose macht Schultess besonders aufmerksam. Die Verbindung wird hergestellt durch Züge, die sich von der Palmarfascie abtrennen und senkrecht zu ihr

nach der Haut ziehen. Sie treten in die Haut ein, spalten sich auf und verlieren sich allmählig in ihr.

Die histologische Untersuchung ergibt überall die gleiche Struktur in den Bindegewebsbündeln. Doch erscheinen diese zahlreicher in dem gespannten Strang. Ebenso sind die elastischen Fasern, die zwischen den Bindegewebsbündeln liegen, vermehrt und verdickt.

Um die Beschreibung der mikroskopischen Veränderungen in der Palmaraponeurose haben sich dann besonders verdient gemacht: Tarnowsky, Schultess, Schmidt, Langhans, Ledderhose und Janssen. In der Hauptsache stimmen ihre Berichte fast vollständig überein. So berichtet Schmidt folgendes:

Bei Betrachtung des Präparates mit schwacher Vergrösserung sieht man, dass die mittlere Partie desselben zum grössten Teil aus fibrillärem Bindegewebe besteht. Die Bindegewebsbündel zeigen einen durchaus unregelmässigen Verlauf. In ihnen sind deutlich die Kennzeichen einer reichlichen Zellproliferation wahrzunehmen. An vielen Stellen bemerkt man nämlich einen ausserordentlichen Kernreichtum und zwar sind die Kerne länglich geformt. Die Bindegewebsbündel sind so zu einander gelagert, dass sie grössere und kleinere Maschen zwischen sich fassen. Diese sind teilweise durch lockeres Bindegewebe ausgefüllt. Auch sind in denselben zahlreiche Blutgefässe wahrzunehmen. Letztere zeigen eine deutliche Vermehrung. Um die Blutgefässe herum sind die

Kerne haufenweise gelagert. Betrachtet man das Präparat in seinen peripheren Partien, so sieht man, dass hier das weitmaschige Bindegewebe überwiegt. Dieses ist jedoch allenthalben von Gewebszügen durchzogen, welche von den zentralen Teilen ausstrahlen und stellenweise eine beträchtliche Vermehrung der Zellen aufweisen. Durch diese zentral ausgehenden Bindegewebszüge wird das weitmaschige Bindegewebe in grössere und kleinere Felder abgeteilt, in welchen man alle die Gebilde antrifft, die man in normalen subkutanen Hautgewebe zu finden pflegt. Zunächst erblickt man mehrere rundliche Gebilde, welche eine deutliche Schichtung mit zentraler Kernansammlung und eine straffere Gewebskapsel erkennen lassen. Dieselben sind unzweifelhaft als Paccinische Körperchen zu deuten. In der gleichen Schichte gewahrt man Conglomerate von drüsigen Gebilden. Es sind Schweissdrüsen. Die Drüsenschläuche sind teils längs, teils quer getroffen und durch ihre zellige Beschaffenheit von dem Bindegewebe deutlich abzuschneiden.

Langhans und besonders Janssen wandten der Untersuchung der Gefässe und Nerven grössere Aufmerksamkeit zu und fügen noch folgendes bei:

Die Capillaren erhalten unter ihrem Endothel eine dicke adventitielle Scheide. Namentlich fiel eine abnorme Vermehrung der Capillaren in dem sonst gefässarmen Gewebe auf. In frischen Fällen mit in Veränderung begriffenen Partien ging das neue zellreiche Bindegewebe von den adventitiellen Scheiden

aus. In ganz jungen Herden, namentlich auch bei längsgetroffenen Gefässchen konnte Janssen das Weiterwuchern der Adventitia nach allen Seiten hin beobachten, sodass jene gewissermassen den Kern der Neubildung darstellten. Eine Entzündungserscheinung wie Durchwandern von Leukocyten war nicht zu bemerken. An den grösseren Gefässen, namentlich an den Arterien, waren die Wandungen enorm hypertrophiert, besonders das Bindegewebe der Media.

Die gleichen Veränderungen trafen die Nervenstämmchen, welche in geringer Anzahl zwischen den Aponeurosenfasern zu finden war, häufiger zwischen den Ausläufern zur Haut der Vola und der Finger. Dicke Scheiden von Bindegewebe umgaben die Nerven. Epineurium und Endoneurium zeigten in geringerem Grade bindegewebige Entartung. Die Nervenelemente waren an vielen Stellen zum grössten Teile zu Grund gegangen. Manchmal liessen sich durch Markscheidenfärbung nur zwei bis drei Nervenfasern feststellen, während das wuchernde Endoneurium die Stelle der zu Verlust gegangenen einnahm.

Diesen eben beschriebenen Befund hat man hauptsächlich in den Knötchen, die in der Vola manus auftreten. Sie stellen die ersten Symptome der Dupuytren'schen Kontraktur dar und liegen, wie es besonders Ledderhose gezeigt hat, in der Palmaraponeurose. Ob ihrer Geringfügigkeit werden sie gewöhnlich von den meisten Patienten wenig beachtet. Diese werden erst dann aufmerksam darauf, wenn auf

die Hyperplasie des Bindegewebes seine Schrumpfung erfolgt und damit die Kontraktur beginnt. An und für sich verursachen die Knötchen keine Schmerzen. Erst auf stärkeren Druck sind sie empfindlich. Ob die Schmerzempfindung in den hyperplastischen Aponeurosenpartien selber liegt oder von den darüber oder darunterliegenden durch Druckfortpflanzung getroffenen Geweben ausgeht, lässt sich schwer feststellen. Manche Patienten, doch weitaus die Minderzahl klagen auch bei Witterungswechsel über Schmerzen. Doch sind die Beschwerden meist geringfügiger Natur.

Durch das successive Auftreten dieser Knötchen kommt es dann zur Bildung der typischen hervorspringenden Aponeurosenstränge, welche durch ihre Schrumpfung die Ursache der Beugestellung der Finger bilden.

Was diese Neubildungen und Schrumpfungen des Gewebes veranlasst, ist noch nicht geklärt. Dupuytren selbst nahm als ursächliches Moment der Erkrankung das Trauma an. Dieser Meinung schlossen sich später mit gewissen Einschränkungen Madelung und Ledderhose an. In neuerer Zeit ist der Gicht und dann neurotischen Störungen sowohl zentraler Art vom Rückenmark ausgehend als auch in peripheren Nerven selbst liegend eine ätiologische Bedeutung zugemessen worden. Im Zusammenhang mit der Gicht sagt Vogt von der Kontraktur, sie sei als eine Polipanarthritis aufzufassen, zumal die Erkrankungen

der Fascien oft mit Gicht einhergingen. Gleicher Meinung sind König, Lücke und andere. Hingegen konnte Noble-Smith und Janssen trotz des sehr grossen Materials das ihnen zur Verfügung stand keinerlei Anhaltspunkte finden, um diese Theorie zu stützen. Im Gegenteil berichtet Noble-Smith über mehr als 70 Fälle, die zumeist Leute in englischen Arbeitshäusern betrafen, diese würden es keineswegs verschwiegen haben, wenn sie gichtige Beschwerden gehabt hätten.

Madelung nimmt das Trauma insofern als Ursache an, als er meint, es schwinde zuerst der Panniculus adiposus in der Hohlhand infolge einer Erkrankung. Die Palmarfascie würde nun dauernd irritiert. Dadurch käme es zur Bildung der schon erwähnten Knötchen und in weiterer Folge zur Kontractur.

Ledderhose beobachtete an der Plantarfascie ähnliche Knötchen, wenn nach Knochen- oder Weichteilverletzungen die Beine längere Zeit im fixierenden Verband lagen. Ihr Entstehen führt er auf Ernährungsstörungen zurück. Sobald nun Traumen irgend welcher Art auf diese Knötchen einwirken, gehen in ihnen die Veränderungen vor sich, über die schon bei der Beschreibung der pathologisch-histologischen Verhältnisse berichtet wurde. Eine Erkrankung der Plantarfascie analog den Vorgängen in der Palmarfascie komme jedoch aus folgenden Gründen nicht zum Ausbruch. Erstens seien die Zehen kürzer. Eine abnorme Stellung derselben trete also nicht so in Er-

scheinung wie bei den Fingern. Zweitens sollen die Extensoren der Zehen einen stärkeren Rückzug ausüben als diejenigen der Finger. Daher lassen sie es auch nicht soweit zum Einbiegen der Zehen kommen, wie es bei den Fingern der Fall ist. Drittens stelle der Gehakt eine orthopädische Behandlung, eine gewisse natürliche Massage vor.

Diese Beweisführung verliert jedoch an Wahrscheinlichkeit, wenn man in Betracht zieht, dass Dupuytren zur Aufrichtung der Finger eine Gewichtsextension bis zu 150 Pfund angewandt hat, aber ganz ohne Erfolg. Es ist wohl kaum anzunehmen, dass die Extensoren der Zehen einen noch stärkeren Zug ausüben. Dann ist zu bemerken, dass jeder Druck auf die Knötchen schmerzhaft empfunden wird, ebenso jeder Versuch, die Finger stark zurückzubiegen. Beim Gehen lastet nun das ganze Körpergewicht auf der erkrankten Stelle, und ausserdem findet jedesmal ein Zurückbiegen der Zehen statt. Infolge der dabei ausgelösten Schmerzempfindung würde der Patient das Gehen bald unterlassen. Ausserdem stellt ein jeder Schritt ein neues Trauma vor, das auf die Knötchen einwirkt. Sie müssten also in viel stärkerem Masse auftreten statt sich zu verlieren.

Die Erklärung Madelungs vom schwindenden Fettpolster nach Entzündung, mit darauffolgender traumatischer Einwirkung auf die Palmarfascie kann folgendermassen widerlegt werden.

Von der Palmarfascie aus ziehen fibröse Stränge

nach der Haut. Diese sind bei der Aponeurosenerkrankung stets in Mitleidenschaft gezogen und verändern sich in der gleichen Weise wie die Aponeurose selber, worauf Richer besonders hinweist. Oft stellt ihre Verkürzung den Beginn der Palmarfascienveränderung dar. Hierbei wird die Haut gegen die Fascie herangezogen, das dazwischen liegende Fettgewebe wird gepresst und fällt einer Druckatrophie anheim. Der Schwund des Panniculus adiposus ist also nicht als für die Kontractur disponierendes Moment anzusehen, sondern vielmehr als eine Folge der bereits im Gange sich befindenden Erkrankung. Ferner sagt Madelung: Die Bewegung der Finger hört auf, wenn diese soweit eingeschlagen sind, dass sie die Palmaraponeurose vor weiteren Insulten schützen. Wenn die Finger einmal so weit gebeugt sind, dann ist die Flexion bereits eine maximale. Weiter gehen sie auch bei aktiver Beugung nicht herein, es sei denn, dass ganz ausgedehnte Veränderungen an den Metacarpophalangialgelenken stattgefunden haben. Bei einem von Lexer operierten Fall werden derartige Veränderungen beschrieben. Sie sind als sekundäre Erscheinungen aufzufassen, entstanden durch den stetig und abnorm einseitig auf die Gelenke einwirkenden Druck. Es ist diese Beobachtung aber auch gleichzeitig ein Beweis dafür, dass die Vorgänge in der Palmaraponeurose, die deren Verkürzung verursachen, keineswegs zum Stillstand gekommen waren, obwohl die Aponeurose vor weiteren Insulten ge-

schützt war. Ein weiteres Moment, das gegen die traumatische Entstehung der Dupuytren'schen Kontractur spricht, ist das ziemlich häufige doppelseitige Vorkommen. Ferner gehen die Beobachtungen Pithas dahin, dass die Affektion sich viel häufiger bei Leuten der nicht arbeitenden Klasse fände, als bei Arbeitern.

Eine eigenartige Auffassung von der Ätiologie der Dupuytrenschen Kontraktur bekundet neuerdings Wyss bei der Beschreibung eines Falles. Es handelt sich um einen vierzehnjährigen Jungen, der eine ungefähr acht Zentimeter lange Schnittrisswunde in der Hohlhand hatte. Diese erstreckte sich vom vierten Fingerinterstitum zur Daumenballenhandlinie. Wyss desinfizierte die Wunde gründlich. Sie heilte auch gut. Patient arbeitete schon nach vierzehn Tagen wieder. Zwei Tage darauf kam er von neuem in Behandlung, weil sich eine schmerzhafte Flexionsstellung des vierten Fingers eingestellt hatte und zwar so stark, dass sich die Fingerkuppe nur noch vier Zentimeter von der Hohlhand entfernt befand. Es wurde festgestellt, dass die Handfascie wellenförmig mit der Narbe verwachsen war. Wyss forcierte dann die Extension, wobei die Verwachsungen einrissen. Unter täglicher Massage und zweimaliger Jodbepinselung wurde die Heilung mit Erreichung der aktiven Extension und Flexion erzielt. Wyss glaubt, dass es erstens eine posttraumatische Dupuytren'sche Kontraktur gibt infolge leichter Infektion; zweitens diese durch forcierte Lösung, tägliche Massage und

Jodbehandlung zur Heilung gebracht werden könne. Ob dieser Fall als echte Dupuytrensche Kontraktur gedeutet werden kann erscheint doch zweifelhaft. Wyss erwähnt, abgesehen von der Flexionsstellung des Fingers und den welligen Verwachsungen der Haut mit der Palmarfascie nichts, von den für die Kontraktur typischen Knötchen und Strängen in der Palmarfascie. Diese bilden ja hauptsächlich die Ursache für die Flexion, während es sich in Wyss Fall lediglich um Verwachsungen der Haut mit der Fascie handelt, die deshalb zustande kamen, weil der Patient zu früh anfing zu arbeiten, ehe eine wirklich feste Heilung und Vernarbung stattgefunden hatte. Es handelt sich wohl nur um eine Narbenkontractur, die starke Ähnlichkeit mit der echten Dupuytren'schen Kontraktur aufweist. Wohl kann der Krankheitsprozess einen sehr schnellen Verlauf haben. Doch können sich kaum in zwei Tagen alle die anatomischen Veränderungen abspielen, welche die echte Dupuytrensche Kontraktur auszeichnen. In der Literatur findet sich nur noch ein Fall, bei dem die Kontraktur posttraumatisch aufgetreten sein soll. Caneotro beschreibt ihn. Sein Patient hatte sich die Hand eingeklemmt und davon leitet er die kurze Zeit danach entstandene Kontraktur ab. Caneotro sieht lediglich das Trauma als Ursache an, während Wyss noch den Zusatz macht, es möchte eine leichte Infektion stattgefunden haben.

Mit dem Gedanken an eine lokale Infektion nähert

er sich der Ansicht Andersons. Dieser glaubte 1891 einen Mikrokokkus gefunden zu haben, den er als den Erreger der Dupuytrenschen Kontraktur bezeichnen könnte. Er stellte auch Kultivierungsversuche an. Sie schlugen ihm jedoch alle fehl. Anhänger seiner Theorie hat er nicht gefunden.

Ebenfalls vereinzelt dastehend ist Neutra, der die Ursache der Erkrankung in einer Veränderung des Cervikalmarks sucht.

Merkwürdigerweise ist in der Literatur kein Fall zu finden, bei dem Lues in Erwägung gezogen wurde. Auf Grund folgender Beobachtungen halte ich es jedoch für angezeigt, darauf hinzuweisen. Bei einem von Fessler beobachteten Falle waren beide Hände befallen und zwar waren beiderseits vierter und fünfter Finger stark eingebogen. Patient, ein Dienstmann, wusste nichts anzugeben, was einen Schluss auf die Ätiologie seines Leidens zuliess. Doch war es von Wert, zu erfahren, dass Patient Luetiker war. Schmaus beschreibt nun luetische Veränderungen am Bindegewebe, welche die gleichen Proliferationserscheinungen zeigen und den nämlichen histologischen Charakter tragen, wie die bei der Dupuytrenschen Kontraktur gefundenen und weiter oben beschriebenen Erscheinungen.

Fasst man sämtliche Beobachtungen zusammen und berücksichtigt besonders die Befunde von Janssen, der zeigte, dass die allerersten Veränderungen an den Nervenstämmen auftreten, ja dass diese gewisser-

massen den Ausgangspunkt des ganzen Prozesses bilden, so kommt man zu dem Schlusse: Die Ursache für die Veränderungen in der Palmaraponeurose sind trophoneurotische Störungen. Ob diese durch Arteriosklerose, Gicht, oder sonstige Stoffwechselkrankheiten hervorgerufen werden, mag dahingestellt sein. Ob Lues die Ursache bildet, ist noch nicht geklärt und müsste erst noch durch genauere Untersuchungen an kommendem Material festgestellt werden.

Ob gewisse Leute eine Praedisposition für die Erkrankung haben, ist fraglich. Auffallend jedoch bleibt es, dass der Hauptsache nach Männer von dem Leiden befallen werden. Noble-Smith, der über die grösste Anzahl von Fällen berichtet, gibt das Verhältnis von 1 : 10 an. Ob man überhaupt eine Verhältniszahl aufstellen darf und ob diese überall zutrifft, mag dahingestellt bleiben. Unrichtig ist jedenfalls die Ansicht Sultans, dass nur männliche Individuen befallen werden. Ein gewisses erbliches Moment scheint vorzuliegen. Stephenson beschreibt einen Fall, bei dem die Kontraktur angeboren sein sollte. Bei einem Bruder der Mutter des Patienten und dem Grossvater mütterlicherseits war sie auch vorgekommen. König, Kocher u. a. weisen ebenfalls auf die Erblichkeit hin.

Eine annähernde Altersgrenze zu bestimmen, von der ab ein Auftreten der Kontractur möglich wäre, ist ausgeschlossen. Wohl wird von einigen Autoren behauptet, die Grenze liege in den vierziger Jahren.

Dem widersprechen aber eine ganze Reihe von Fällen, die veröffentlicht wurden.

Der Verlauf der Kontraktur ist ein ganz verschiedener. Es gibt sicher eine ganze Anzahl von Leuten, die an Dupuytren'scher Kontraktur leiden, ohne jemals damit zum Arzt zu kommen. Die Affektion bleibt so gering, dass sie ihnen keine Beschwerden macht. Die Finger sind nur wenig eingebogen und beharren auf dieser Stellung. Dabei ist natürlich nicht ausgeschlossen, dass der Prozess nach Jahren von neuem einsetzt, um dann abermals nach geringer Einbeugung der Finger wieder zu sistieren. Damit kann nun die Erkrankung der Palmarfascie zum Stillstand gekommen sein. Eine weitere Flexion erfolgt nicht mehr. Neben diesen Fällen gibt es auch wieder solche, bei denen eine ganz unmerkliche, aber stetige Beugung der Finger stattfindet. Dieser Prozess kann sich über Jahrzehnte hinaus erstrecken. In andern Fällen nimmt der Verlauf eine rapide Form an, sodass innerhalb weniger Monate die maximale Flexionsstellung der Finger erreicht ist. Abgesehen von dem von Wyss beschriebenen Fall, der mir nicht als echte Dupuytren'sche Kontraktur erscheint, berichtet Janssen von einem Kranken, bei dem innerhalb von 14 Tagen die Finger sich vollständig einbogen. Das ganze Krankheitsbild und auch die histologischen Befunde trugen den für die Kontraktur typischen Charakter. Auffallend ist hierbei, dass es meist junge Leute sind, bei denen die Erkrankung einen solch raschen Verlauf nimmt.

Die Diagnose ist stets leicht zu stellen, wenn man bei der Flexionsstellung der Finger die charakteristischen Stränge und empfindlichen Knötchen in der Hohlhand vorfindet.

Den wichtigsten Teil in der Lehre von der Dupuytrenschen Kontraktur stellt die Therapie dar. Solange man die Ätiologie der Erkrankung nicht kennt wird die Behandlung nur dem Chirurgen überlassen bleiben. Die ersten Heilungsversuche, die gemacht wurden, waren chirurgischer Natur. Späterhin wurden mannigfache andere Behandlungsmethoden in Vorschlag gebracht und kamen auch zur Ausführung. In der letzten Zeit ist man dann wieder zur alten Behandlung mit zwar manchen Modifikationen zurückgekehrt. Die Erfolge der Operationen waren fast ausnahmslos gut leider aber — und das ist bis jetzt gerade der springende Punkt — nur von allzu kurzer Dauer. Nach längerer oder kürzerer Zeit traten stets Rezidive auf, die eine zweite Operation notwendig machten, und selbst diese genügt in den meisten Fällen nicht. Abgesehen von messerscheuen Patienten, die sich lieber resigniert in ihr Missgeschick fügen, wird es viele geben, die nach der ersten Operation misstrauisch werden, weil sie sich mit einer gewissen Berechtigung sagen: Es hilft ja doch nichts. Wie notwendig es ist, dass man, wenn auch keine Garantie, so doch eine gewisse Sicherheit auf vollständige Heilung ohne nachteilige Folgen geben kann, beweist die Tatsache, dass ein Patient lediglich

auf Grund einer Dupuytrenschen Kontraktur invalidisiert werden musste.

Bis jetzt ist nur eine Operationsmethode veröffentlicht, nach der keine Rezidive aufgetreten sind. Es ist die von Janssen. Schon ehe Dupuytren das Wesen dieser eigentümlichen Kontraktur dargelegt hatte, wurde versucht, diese chirurgisch-therapeutisch zu beheben. Astley-Cooper ist der erste, der davon berichtet. Seine Methode war im Prinzip richtig. Er machte subcutane Discisionen der harten Stränge in der Vola manus. Ob er wusste, was er durchtrennte, lässt sich schwer entscheiden. Er berichtet nichts darüber. Jedenfalls aber war sein guter Erfolg nur von kurzer Dauer und nach einiger Zeit trat die Kontraktur von neuem auf.

Die Methoden Guerins und Malgaignes haben eigentlich nur geschichtliches Interesse, zumal sie auf ganz falsche Voraussetzungen aufgebaut waren. Der erstere durchschnitt die Beugersehne, der andere durchtrennte sogar den ganzen Muskel. Dass beide keinen Erfolg haben konnten, liegt in der Natur der Sache. Dupuytren selbst empfahl und machte auch einen Querschnitt durch Haut und Fascie. Weil die Haut dabei stark zurückwich und die Heilung langwierig wurde, machte Goyrand einen Longitudinalschnitt über dem Fascienstrang und durchschnitt von der Wundspalte aus die Aponeurose.

Von allen diesen Methoden hatte jedoch keine den gewünschten Erfolg. So kam es, dass Pitha

und Eulenburg eine rein orthopädische Behandlung in Anwendung brachten. Pitha meinte, durch stetigen Rückdruck der Finger die Entspannung und Ausziehung des Aponeurosenstranges erzielen zu können. Eulenburg konstruierte zu diesem Zweck einen sehr kunstvollen und komplizierten Apparat. Dieser hatte die Form eines Panzerhandschuhs mit beweglichen, durch eine Schraube beliebig weit zurückziehbaren Fingergliedern. Abgesehen davon, dass sich die Behandlung über Jahre hinaus erstreckte und der Patient infolgedessen die Geduld verlor und davon lief, waren die Erfolge durchgehends gut. Die Finger wurden alle in schöne Extensionsstellung gebracht. Kaum jedoch waren sie vom Rückdruck befreit, da begann auch schon wieder die stetig fortschreitende Flexion. Der schöne Erfolg war also leider von allzu kurzer Dauer. Zu einer nochmaligen Behandlung, die ebenfalls nur diesen Scheinerfolg versprach, war natürlich kein Patient mehr heranzukriegen.

Eine Kombinationsbehandlung schlug daraufhin Adams vor. Mittels feinen Tenotoms machte er nach Art Cooper's subkutane Diszisionen und wandte dann die Extensionsmethode an. Doch auch er hatte immer wieder Rezidive.

Die bis jetzt gebräuchlichste und auch erfolgreichste Operationsmethode gab Busch an. Bei ihr findet man zum erstenmal eine Berücksichtigung der Spannung in der Cutis. Busch legt einen spitzwinkeligen Hautschnitt an mit der Basis in der Beuge-

furche des contraktirierten Fingers. Alsdann präpariert er die Haut flach ab und schlägt sie nach hinten um. Den so freigelegten Aponeurosenstrang durchtrennt er mit mehreren Schnitten und streckt darauf den Finger. Der sich einrollende Hautlappen wird alsdann nach vorne gezogen und mit einigen Nahten befestigt. Hat er sich zu stark zusammengezogen, so wird er nur an einer Seite festgenäht und der Wundrest entweder durch transplantierte Lappen gedeckt oder per granulationem heilen lassen. Ist die Wunde geheilt, so werden mit aktiven und passiven Bewegungen begonnen. Die erzielten Erfolge sind kurze Zeit post operationem gute. Vor Rezidiven ist man jedoch nicht gesichert. König meint daher, wenn es notwendig wird, so operiert man mehrmals. Aber gerade das ist es, was so viele Patienten scheuen. Schon der Zeit wegen, die dem Patienten dadurch genommen wird, sollte man es nach Möglichkeit vermeiden.

Kocher sagte sich nun, wenn von der einmal erkrankten Palmaraponeurose immer wieder Rezidive ausgehen, dann müssen die erkrankten Partien entfernt werden. Dazu legt er über dem Strang einen Längsschnitt an, präpariert ihn nach beiden Seiten in die Tiefe frei und durchschneidet an beiden Enden. Dann löst er ihn von der Unterlage ab. Auf diese Weise exzidiert er alle in der Vola manus liegenden Stränge. Die Hautwunde wird genäht und heilt dann anstandslos. Man sollte meinen, dass damit Rezidive ausgeschlossen seien, weil die eigentliche Ursache der

Kontraktur entfernt ist. Doch dem ist nicht so. Janssen erwähnt sieben nach dieser Methode operierte Fälle, die alle nach längerer oder kürzerer Zeit rezidivierten.

Eine ganz neue Zeit in der Behandlung der Dupuytrenschen Kontraktur schien anzubrechen, als das Fibrolysin bekannter wurde. Geradezu Wunder versprach man sich davon, als auch von vielen Seiten von gutem Erfolg berichtet wurde. Doch so rasch und allgemein wie das Fibrolysin aufgenommen wurde, so rasch hat man es auch wieder verlassen. Die Resultate blieben weit hinter den Erwartungen zurück. Aber ganz abgesehen davon gestaltete sich die Applikation des Mittels äusserst schwierig. Die Behandlungszeit wäre nahezu der orthopädischen Behandlungsdauer von Pitha und Eulenburg gleichgekommen. Der Hauptfehler lag jedoch in der sehr grossen Schmerzhaftigkeit, welche die Injektionen mit Fibrolysin verursachten. Selbst reichliche Anwendung von Kokain vermochte das nicht zu verhindern. Auch die Autoren, die Gutes von der Fibrolysinanwendung berichten konnten, erwähnen diese Schmerzhaftigkeit als überaus grossen Übelstand und stetige Begleiterscheinung. So kommt Schwalbach trotz seines schönen Erfolges bei einem Falle von Dupuytrenscher Kontraktur zu dem Schlusse, dass man zwar zu einem Versuche raten könne, von einer Fortdauer der Behandlung solle man jedoch Abstand nehmen, wenn die Kokaininjektionen nicht mehr den gewünschten Zustand von

Schmerzlosigkeit erzeugten. Dass dies leider sehr bald eintritt, erhellt noch aus einem weiter unten zur Besprechung kommenden Fall. So ging es mit dem Fibrolysin wie mit manchem anderen Heilmittel, das mit grossem Enthusiasmus aufgenommen wurde, aber bald der Vergessenheit anheimfiel. Schon heute liest man nirgends mehr etwas von seiner Anwendung. Selbst von seinem versuchsweisen Gebrauch bei Dupuytrenscher Kontraktur ist dringend abzuraten, da man voraussichtlich doch zu keinem günstigen Ende kommt und sich höchstens des Vertrauens seines Patienten begibt.

Man musste also wie früher wieder zum Messer greifen. Janssen hat nun eine Methode angegeben die zwar vor den so gefürchteten Rezidiven schützt aber einen enorm grossen Eingriff bedeutet. Als grundlegend für seine Weise erachtet er die Mitbeteiligung der äusseren Haut bei dem Zustandekommen der Kontraktur. Auf sie weisen auch schon Pitha und Baum hin. Janssen präpariert die Haut in grosser Ausdehnung ab. Alsdann exzidiert er wie Kocher alle erkrankten Partien, nimmt aber ausserdem noch einen Teil der sie umgebenden, scheinbar noch gesunden Palmarfaszie mit fort. Den ganzen Defekt deckt er mit einem transplantierten Hautlappen, jedoch nicht nach Tiersch, sondern mitsamt dem Unterhautfettgewebe. Auf diese Weise erzielt er wieder eine elastische Hautdecke. Seine Erfolge waren gut. Rezidive sind nicht mehr aufgetreten, zumal ja keine

Gewebe der Palmarfaszie mehr vorhanden waren. Ähnlich operierte auch Bäärnhielm mit gutem Erfolg in vier Fällen. Ob jedoch später Rezidive aufgetreten sind, wird nicht berichtet. Keen modifizierte die Janssen'sche Operationsmethode dahin, dass er die Haut nicht vollständig abpräparierte, sondern sie etwas weiter hinten fixiert und den entstandenen Verlust mit Tier'schen Lappen deckt. Auch er weiss über sehr gute Erfolge zu berichten. Das Prinzip dieser Methoden ist das von Kocher angegebene, Entfernung aller kranken Palmarfaszienstücke mit der Erweiterung, dass auch die sie am nächsten umgebenden noch gesunden Palmarfaszienpartien und die mit ihnen zusammenhängende Haut entfernt werden. Der Eingriff ist dadurch allerdings ziemlich gross. Bei Durchführung strengster Asepsis hatte jedoch keiner der Autoren einen Misserfolg zu verzeichnen. Ein jeder operierte in allgemeiner Narkose.

Fessler übt nun zur Zeit eine Operationsmethode, die sich auf einige neue Anschauungen gründet, und durch ihre verhältnismässige Einfachheit vor allem aber durch die Sicherheit des Erfolges vor den übrigen bis jetzt beschriebenen Methoden auszeichnet. An der Hand der folgenden Krankengeschichten soll sie näher erläutert werden.

1. Georg M., 53 J., Spengler, leidet seit einigen Jahren an einer rechtsseitigen und linksseitigen Dupuytrenschen Kontraktur des vierten und fünften Fingers. Im Jahre 1899 subkutane Diszision des Palmarfaszienstranges ohne erheblichen Erfolg. Die Finger beugen sich wieder von neuem ein.

19. 2. 1902 Operation.

Gründliche Desinfektion der Haut mit Heisswasser, Seife, Lysol und Sublimatlösung. Alsdann subkutane Injektion von etwa sechs ccm 2% Kokainlösung Esmarchbinde am Oberarm. Ähnlich der Busch'schen Methode wird ein V förmiger Schnitt über den beiden letzten Metacarpi angelegt. Die Haut wird darauf subkutan von der Faszie flach abgelöst. Es gelingt nunmehr leicht, senkrechte Diszisionen zu machen und den vierten und fünften Finger zu strecken. Die Haut retrahiert sich stark, sodass eine ziemliche Lücke bestehen bleibt. Mit zwei Nähten links und rechts werden die Enden des Hautlappens leicht festgeheftet. Steriler Verband der Hand in Streckstellung auf einer dorsal angelegten Handschiene die breiter ist als die Hand um ein Übereinanderschlagen der Finger zu verhindern.

20. 2. 02. Temp. 39,0° C. Cubitaldrüse fühlbar und druckempfindlich. Verhaltung von trübem Blut in der Wunde.

Salizylbäder uud feuchte Guttapercha-Sublimat-Verbände.

23. 2. 02. Temp. wieder normal, Wohlbefinden.

27. 2. 02. Der abgelöste Lappen hat sich stark zurückgezogen und ist ausgeheilt. Siehe Figur: von cc' bis dd'. Defekt bb'd'd. bb' ist die Schnittlinie. Der Defekt bb'c'c entstand durch die Retraktion der Haut schon während der Operation. Ein gestielter Lappen wird von der Kleinfingerseite her mit Fettpolster abgelöst und in den Defekt hineingedreht und vernäht.

20. 3. 02. Die seitliche Inplantation ist gut eingeheilt. Die Finger können aktiv gut gebeugt und gestreckt werden

Bis heute ist noch kein Recidiv aufgetreten. Die Heilung kann demnach als Dauerheilung aufgefasst werden.

2. Josef K. 30 J. Buchbindergehilfe. Patient leidet seit mehreren Jahren an einer stetig zunehmenden Beugung des vierten und fünften Fingers beider Hände. Zweimal wurde er ohne Erfolg operiert. Er kann sich daher nur schwer zur Operation entschliessen, deshalb Fibrolysinbehandlung.

3. 8. 1910. Injektion von 2 ccm Cocain und darauf Fibrolysin Merk in den Knoten über dem fünften Metacarpus der rechten Hand.

5. 8. 1910. Patient hatte nach der Injektion längere Zeit heftige Schmerzen. Die Injektionsstelle ist geschwollen. Bei der heutigen Injektion bleibt die Cutis längere Zeit weiss.

14. 8. An der injicierten Stelle sind noch zwei Blasen. Der Knoten ist jedoch weicher geworden. Patient weigerte sich eine

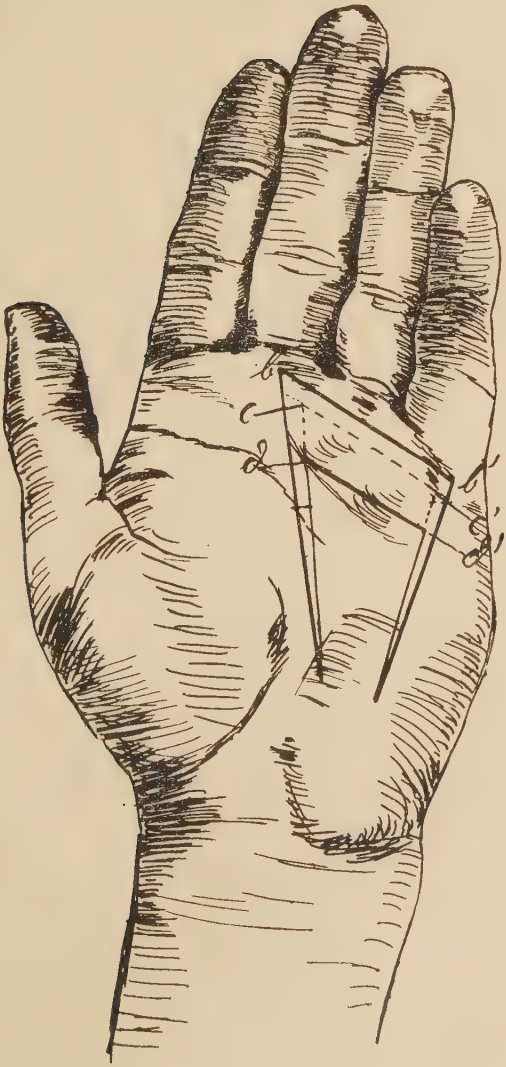
a
b
c
d
a'
b'
c'
d'

weitere Einspritzung vornehmen zu lassen, weil er tagelang heftige Schmerzen hatte. Die Weiterbehandlung mit Fibrolysin wird aus diesem Grunde abgebrochen. Patient entschliesst sich jetzt doch zur Operation.

11. 11. 1910. Operation.

Gründliche Desinfektion der Hand mit Heisswasser, Seife, Lysol, Sublimatlösung, Esmarch'schen Schlauch am Oberarm.

a) Injektion von sechs ccm 0,5 % iger Cocainlösung subcutan von der Kleinfingerseite her, in die Palma manus. Patient äussert beim Nadeleinstich etwas Schmerz. Am lateralen Rand wird vom kleinen Finger an beginnend ein etwa 10 cm langer Schnitt angelegt. Senkrecht zu diesem wird über den distalen Metacarpalköpfchen ein zweiter Schnitt gemacht. Hierauf wird die Haut nach der Innenseite der Hand zu flach abpräpariert. Die Palmarfascie, die an verschiedenen Stellen mit dem Knochen verwachsen war, wird vorsichtig von diesem getrennt, wobei eine Verletzung der Sehnenscheiden peinlichst vermieden wird. Alsdann senkrechte Discisionen der Stränge und der Palmarfascie bis in den noch gesunden Teil. Die Streckung der Finger gelingt leicht. Der abgelöste Hautlappen retrahiert sich ziemlich stark.

b) Injektion von einigen ccm Cocainlösung subcutan an der Beugefläche des Unterarms. Abpräparieren eines Hautlappens mit Unterhautfettgewebe zur Transplantation und Deckung des Defektes, in der Hohlhand. Keine Naht, weder des in der Hohlhand freipräparierten noch des transplantierten Lappens. Verband mit steriler Gaze. Die Wunde am Vorderarm wird genäht. Auf der Dorsalseite der Hand ein Handbrett, auf dem die Finger in gestreckter Stellung fixiert werden. Der Arm wird senkrecht hochgebunden.

19. 11. Verbandwechsel. Entfernung der Hautnähte am Vorderarm. Der in die vola manus transplantierte Lappen sieht gut und frisch aus. Patient befindet sich wohl.

9. 12. Der Lappen heilt gut ein.

28. 12. Die Beugung und Streckung der Finger ist gut. Der Lappen hat sich an seinem proximalen Rand wieder etwas gelöst und will schlecht anheilen. Vielleicht infolge Infektion durch den Verband. Er wurde nicht früh genug gewechselt. Von jetzt ab Verbandwechsel alle zwei Tage.

27. 1. 1911. Die Hand ist gut geheilt. Die Beugung und Streckung der Finger ist möglich. Diese sind jedoch durch die

langdauernde Fixation in Streckstellung etwas steif. Von da ab tägliche Massage nnd Handbäder. Die Gelenkigkeit und Brauchbarkeit der Finger stellt sich wieder ein.

31. 1. 11. Wegen des guten Erfolges von der Ortskrankenkasse zur Operation der linken Hand geschickt.

Desinfektion der Hand, Esmarch'sche Binde am Oberarm. Injektion von 1%igem Novocain — suprarenin subcutan in der Palma manus. Lösung der Haut vom ulnaren Rande des Metacarpus V bis zu den Phalangen 4 und 5 und zum lateralen Rand des Metacarpus III. Senkrechte Discisionen der Palmarfascie und der Stränge. Die Streckung der Finger gelingt leicht. Die durch Retraktion des lospräparierten Hautstückes entstandene Lücke wird durch Transplantation eines Hautlappens gedeckt, der dem oberen Drittel des Unterarms entnommen wurde. In der Hohlhand werden keine Nähte gelegt. Die Unterarmwunde wird vernäht. Steriler Verband. Der Arm wird senkrecht hochgehängt.

2. 2. 11. Patient klagt über rheumatische Schmerzen in den Schultern und beiden Oberarmen.

3. 2. 11. Patient ist schmerzfrei. Wohlbefinden.

3. 3. 11. Der transplantierte Lappen ist gut angeheilt. Er zeigt rosarote Farbe und wird auf Druck weiss. Die Farbe rührt also von durchströmendem Blut her. Der retrahierte Volarlappen ist in seinem vorderen Teile durch serös eitriges Sekret etwas unterminiert.

27. 6. 11. Hand geheilt, Streckung und Beugung der Finger möglich. Da die Endphalanx des vierten Fingers auf der radikalen Seite anscheinend eine Narben- oder Sehnenkontraktur zeigt, wird am radialen Rand ein 3 cm langer Schnitt gemacht, die narbigen Stränge getrennt und die Wunde mit zwei Nähten geschlossen.

1. 4. 11. Temperatur 36,5° C. Der Arm, der zur Verhinderung der Stauung hochgehalten wurde, wird nicht mehr aufgehängt. Patient befindet sich gut. Er hat noch einige stechende Schmerzen.

8. 4. 11. Die Heilung ist gut. Die Streckung und Beugung der Finger ebenfalls. In der Hohlhand ist der transplantierte Lappen deutlich zu erkennen. Zuweilen rheumatische Schmerzen. Patient geht wieder zur Arbeit.

Bis heute November 1912 ist noch kein Recidiv aufgetreten. K. kann die Finger gerade so gebrauchen, als ob niemals eine Erkrankung der Hand vorgelegen hätte. Er kann sein Buchbinder-

gewerbe, das er wegen der Kontraktur aufgeben musste, wieder voll ausüben. Die Hautlappen, die den Unterarmen entnommen worden waren, sind noch zu erkennen durch die ganz feine circuläre Narbe, die sie umgibt. Dass sie sehr gut eingeheilt sind, beweist, dass auf dem linken Lappen Haare wachsen. Der retrahierte Lappen der vola manus ist ebenfalls gut eingeheilt, doch lässt er sich gegen die Unterlage beträchtlich mehr verschieben als normal der Fall ist. Beschwerden bei der Arbeit hat K. durchaus nicht.

Das Grundprinzip der Operationsmethode ist im Gegensatz zu der Kochers eine hauptsächliche Berücksichtigung der Haut, worauf auch Janssen Bäärnhielm und Keen hinweisen. Die anatomischen Untersuchungen ergaben, dass die Haut innig mit der Palmarfascie zusammenhängt durch Faserzüge, die senkrecht von der Aponeurose nach oben gehen. Die Untersuchungen zeigten ferner, dass die Erkrankung einen proliferierenden Charakter trägt. Von wo der eigentliche Krankheitsprozess ausgeht, ist schwer zu sagen. Baum verlegte den Beginn in die Haut. Alle andern legen ihn in die Palmaraponeurose. Janssen und Schmitt wiesen nach, dass der Beginn der Erkrankung an den Nerven und Gefässchen zu suchen sei, da sie die ersten pathologischen Veränderungen aufweisen. Wie dem auch sei, sicher ist, dass die Haut mit einbezogen werden kann und bei längerem Bestehen der Erkrankung auch mit einbezogen wird. Schon aus dem Grunde, dass sie infolge ihrer senkrechten Verbindungen mit der Palmaraponeurose bei deren Zusammenziehung rein mechanisch mit kontrahiert wird, findet eine Verkürzung ihrer Längenausdehnung statt, noch vielmehr

aber dadurch, dass sie von dem kranken Gewebe durchzogen wird. Denn es sind reine Elemente der Palmarfascie, welche die Verbindung zwischen ihr und der Haut herstellen und sich dann in der letzteren auflösen. Dupuytren berichtet zwar, dass er nach dem Abpräparieren der Haut diese glatt ausbreiten konnte. Es ist ihm jedoch entgangen, dass sie nach der Streckung der Finger den Defekt in der Hohlhand nicht mehr ganz deckte. Selbst Busch macht bei seiner Methode darauf aufmerksam, dass die abpräparierte Haut oft nicht mehr ganz zur Deckung der Wunde ausreiche. Doch begeht er den Fehler, sie wieder zu stark nach vorne zu ziehen und einzupflanzen, sodass nach ihrer Einheilung wiederum eine starke Spannung der Haut selbst besteht. Ausserdem ist das Stück, das er abpräpariert, zu klein in seiner Breitausdehnung. Den gleichen Fehler in stärkerem Masse bietet die Kocher'sche Methode, die nur einen Hautschnitt in der Zugrichtung setzt. Es wirkt dann nicht nur die erkrankte Haut retrahierend, sondern die Verbindungsstücke zwischen Haut und Palmarfascie dienen gewissermassen als Überleitungsbrücke von der erkrankten Palmaraponeurose zu den noch gesunden Teilen. Entfernt man beide, wie es Janssen vorschlug, dann ist keine Ursache mehr vorhanden, welche eine Kontraktur der Finger bewirkt. Zu beachten ist dabei, dass er auch einen grossen Teil der scheinbar noch gesunden Palmaraponeurose mit abträgt. Der Defekt ist jedoch zu gross, der Eingriff zu

weitgehend. Eine Störung im Heilungsverlauf könnte zu ausgedehnten Narbenbildungen in der Tiefe führen, die den ganzen Erfolg in Frage stellten. Anders ist es mit Discisionen. Der Defekt ist hierbei nur so gross wie die Lücken in der Aponeurose, welche durch die in ihr stattfindende Retraktion geschaffen werden. Durch das Spalten der noch gesunden Teile der Aponeurose wird jede etwa in ihr bestehende Spannung vermieden und wenn sie bereits erkrankt war, kann eine ungestörte Retraktion in ihr selbst stattfinden. Wahrscheinlich aber kommt es durch die Entspannung des Gewebes zur Ausheilung des Prozesses. Auf diese Art erhält man der Hand den natürlichen Schutz, den ihr die Palmarfascie bietet, und gestaltet den Eingriff so gering als nur möglich. Ebenso muss die Haut berücksichtigt werden. Sie ist in ausgedehntem Masse von ihrer Unterlage zu trennen und eine jede Verbindung mit der Palmarfascie zu lösen. Bestehen Retraktionserscheinungen in der Haut, so haben diese dann keinen Einfluss mehr auf die Aponeurose und auf die Kontraktur der Finger. Gesetzt der Fall, die Erkrankung ginge von der Haut selbst aus, dann ist jede Brücke zur Palmarfascie zerstört, ein Übergreifen auf noch gesunde Teile der Aponeurose also ausgeschlossen. Nähte werden aus dem gleichen Grunde nicht gelegt, damit sich die Haut ungestört zusammenziehen kann. Eine Wiedervereinigung mit der Palmaraponeurose wird dadurch vermieden. Von einer vollständigen Entfernung der

Haut, wie es Janssen macht, ist abzuraten, denn bei einem etwaigen Misslingen der Transplantation bleibt der zurückpräparierte Hautlappen als Depot von beweglichem Hautmaterial zurück.

Die Deckung des Defektes mit einem Hautlappen samt dem Unterhautfettgewebe hat den Vorzug, dass das Fett in die Zwischenräume der Aponeurose, welche durch die Discisionen geschaffen wurden, hineinwuchern kann. Eine gefährliche Wiedervereinigung der getrennten Aponeurosenstücke wird dadurch vermieden. Gleichzeitig aber wird es ein gutes elastisches Ausfüllungsmaterial sein, das einerseits einen Schutz der Unterlage darstellt, dann aber auch eine Narbenbildung, die ihrerseits wieder eine Kontractur hervorrufen könnte, verhindert. Ein weiterer Vorteil ist die Vermeidung der Narkose, die manche Autoren empfehlen. Man hat dabei den Vorteil, dass der Patient auf Geheiss die Finger strecken kann, was gewissermassen eine Kontrolle für den Erfolg der Operation schon während ihrer Vornahme bedeutet. Ausserdem kommen die etwaigen Schädigungen einer Narkose — bei Chloroform Herzaffectionen, bei Äther Aspirationspneumonien — in Wegfall. Zur Anästhäsierung können dabei getrost grosse Dosen von Cocain benutzt werden, ohne dass die Gefahr einer Cocainvergiftung eintritt. Schon während der Operation wird ein Teil der Lösung durch die Einschnitte und das Abpräparieren der Haut wieder beseitigt. Die Esmarch'sche Blutleere verhindert, dass der im

Gewebe bleibende Rest mit dem Blute weggeführt und nach dem Gehirn transportiert wird. Bis nun die Binde gelöst wird und das Blut wieder durchkreist, haben die Zellen das Cocain bereits verarbeitet. Ausserdem wird durch die funktionelle Hyperämie nach Lösung der Binde etwas Cocain aus dem Gewebe herausgeschwemmt.

Fasse ich die Hauptpunkte kurz zusammen, so komme ich zu folgendem Ergebnis. Bei dem Zustandekommen der Dupuytren'schen Kontraktur und besonders bei Recidiven derselben spielt die Haut eine wichtige Rolle. Sie muss daher bei Operationen besonders berücksichtigt werden und ist soweit von ihrer Unterlage abzupräparieren als sie mit der Palmaraponeurose zusammenhängt. Die durch die Retraktion bedingte Faltung des abpräparierten Hautlappens und die gefaltete Einheilung derselben bieten eine Garantie für die Entspannung und Heilung. Es ist nicht nötig, die erkrankte Palmarfascie weder teilweise noch ganz zu entfernen. Einfache, mehrmalige Discisionen genügen. Sie müssen sich jedoch bis in die gesunden Teile der Aponeurose erstrecken. Die Deckung des Hautdefektes wird nicht mit Tirsch'schen Lappen gemacht, sondern das Unterhautbindegewebe und wenn möglich mit etwas Fett mit eingepflanzt. Nähte dürfen nicht gelegt werden um die Retraktionsbestrebungen der Haut nicht zu hindern und um keine Gangrän des eingepflanzten Lappens zu verursachen.

Vergleiche ich diese Methode mit den bisher geübten, so neige ich zu der Ansicht: Die Methode Fesslers ist infolge ihrer verhältnismässigen Einfachheit, der Sicherheit ihres Erfolges und der Gewissheit der Vermeidung von Recidiven als die empfehlenswerteste zu erachten.

Zum Schlusse bleibt mir noch die angenehme Pflicht, meinen verehrten Lehrern Seiner Excellenz Herrn Geheimrat Professor Dr. v. Angerer für die liebenswürdige Übernahme des Referats und Herrn Professor Dr. J. Fessler für die freundliche Überlassung der Krankengeschichte und die wertvolle Unterstützung bei Anfertigung der Arbeit meinen verbindlichsten Dank auszusprechen.

Literatur.

Adams, Brit. med. journ. June 29. Lancet July 18, 1891.

Bieganski, Deutsche Med. Wochenschrift, 11, II, 1895.

Baum, Centralblatt für Chirurgie 1878, Bd. V.

Bäärnhielm, Hygiea Jahrg. 67 pag. 718.

Canеotro, Med. delgi infortmi del lavoro 1909 Nov.

Doberaner, Archiv für klin. Chirurgie

Dupuytren, Leçons orales 1832.

Eulenburg, Centralblatt für Chirurgie 1883. Realencyklopädie VII pag. 650.

Gluck, Berlin. klin. Wochenschrift 1887.

Goyrand, 1885.

Jellineck, Wiener klin. Wochenschrift, 1906, Nr. 28.

Keen, Americ. journ. of med. sciences 1906, Januar.

Kocher, Centralblatt für Chirurgie 1887, 26 und 27.

König, Lehrbuch der Chirurgie 1900.

Langemak, Münch. med. Wochenschrift 1907, Nr. 28.

Ledderhose, Archiv für klin. Chirurgie LV, 1897.

Madelung, Berlin. klin. Wochenschrift 1875, 15 und 16. Berichte der Deutschen Naturforscherversammlung 1886.

Mailand, Med. moderne 1905, Nr. 26.

Neutra, Wiener klin. Wochenschrift 1901.

Noble-Smith, Lancet 1884, I, pag. 565. Brit. med. journ. 1885, 8. Februar.

Pitha, Lehrbuch der Chirurgie.

Richer, Progres med. 1877, 19.

Schmidt, Inaug. Diss. Würzburg 1889.

Schwalbach, Centralblatt für Chirurgie 1908. pag. 652.
Schultess, Inaug. Diss. München 1885.
Sultan, Lehrbuch der Chirurgie pag. 416.
Ruyter & Kirchhoff, Compend. der Chirurgie Bd. II.
Tappeiner, Arzneimittellehre.
Tarnowski, Inaug. Diss. Erlangen 1887.
Tillmann, Lehrbuch der Chirurgie, IV. Aufl., Bd. II.

Lebenslauf.

Der Unterzeichnete Friedrich Hartmann Walter Kemmer, Sohn des Geheimen Schulrats Dr. K. Kemmer wurde am 5. Juli 1888 zu Bingen geboren. Er besuchte vom sechsten Lebensjahr ab zwei Jahre die Volksschule zu Wimpfen, trat dann in die dortige Realschule ein, der er bis zum Jahre 1904 angehörte. Nach vorübergehendem Besuch des Realgymnasiums zu Darmstadt siedelte er dann infolge Versetzung seiner Eltern nach Mainz auf das dortige Realgymnasium über und bestand hier im Frühjahr 1907 das Maturitätsexamen. Von da ab widmete er sich dem Studium der Medizin an den Universitäten Giessen und Kiel. In Kiel bestand er das ärztliche Vorexamen. Seine klinische Ausbildung genoss er dann an der Universität München, wo er am 27. Juni 1912 das ärztliche Staatsexamen beendete.

Walter Kemmer.